

Patiente de 15 ans classe II avec implant Benefit© provisoire – Cas Clinique

Bou Serhal Philippe *, Balon-Perin Alain *, Gales Michèle *, Glineur Régine **, Orellana Maria *

Service de dentisterie et d'orthodontie, Hopital Erasme, Université Libre de Bruxelles, Bruxelles, Belgique

**Service de stomatologie et chirurgie maxillo-faciale, Hopital Erasme, Université Libre de Bruxelles, Bruxelles, Belgique

INTRODUCTION :

Un traitement orthodontique effectué chez une patiente de 15 ans.
Sa plainte était l'asymétrie de son sourire.
L'examen clinique de la patiente nous révèle une agénésie de la 22 et une classe II d'Angle.

OBJECTIFS :

- Ouvrir un espace pour remplacer la 22
- Mettre la patiente en classe I dentaire
- Symétriser l'arcade supérieure
- Remplacement prothétique provisoire de la 22.

MATÉRIELS ET MÉTHODE :

- La patiente a eu un appareil orthodontique fixe bimaxillaire vestibulaire type ROTH 0.22x0.28"
- Des élastiques de classe II sur des Jigs bilatéraux ont été utilisés pour la correction de la classe II .²
- Un implant Benefit© et sa couronne provisoire lui ont été placés en fin de traitement.^{1,3}

RÉSULTATS :

Après 22 mois de traitement, la patiente est en classe I d'Angle bilatérale, les milieux incisifs supérieur et inférieur sont centrés, un implant Benefit© avec sa couronne provisoires sont placés pour améliorer le sourire.^{1,3}

DISCUSSION :

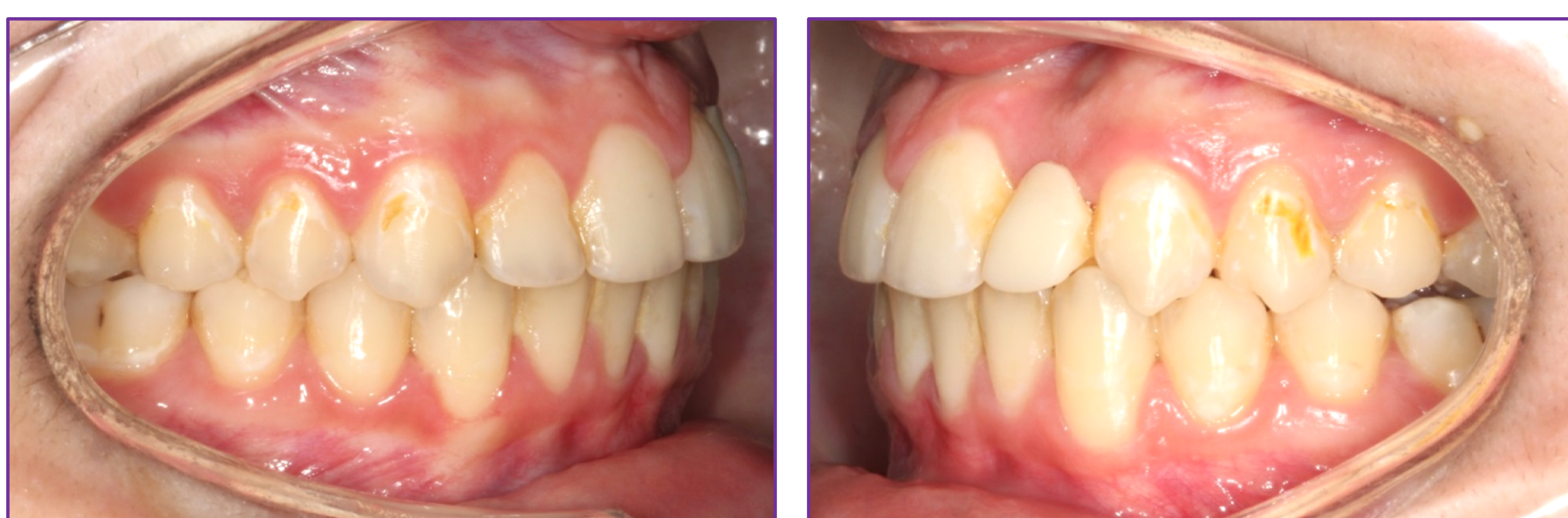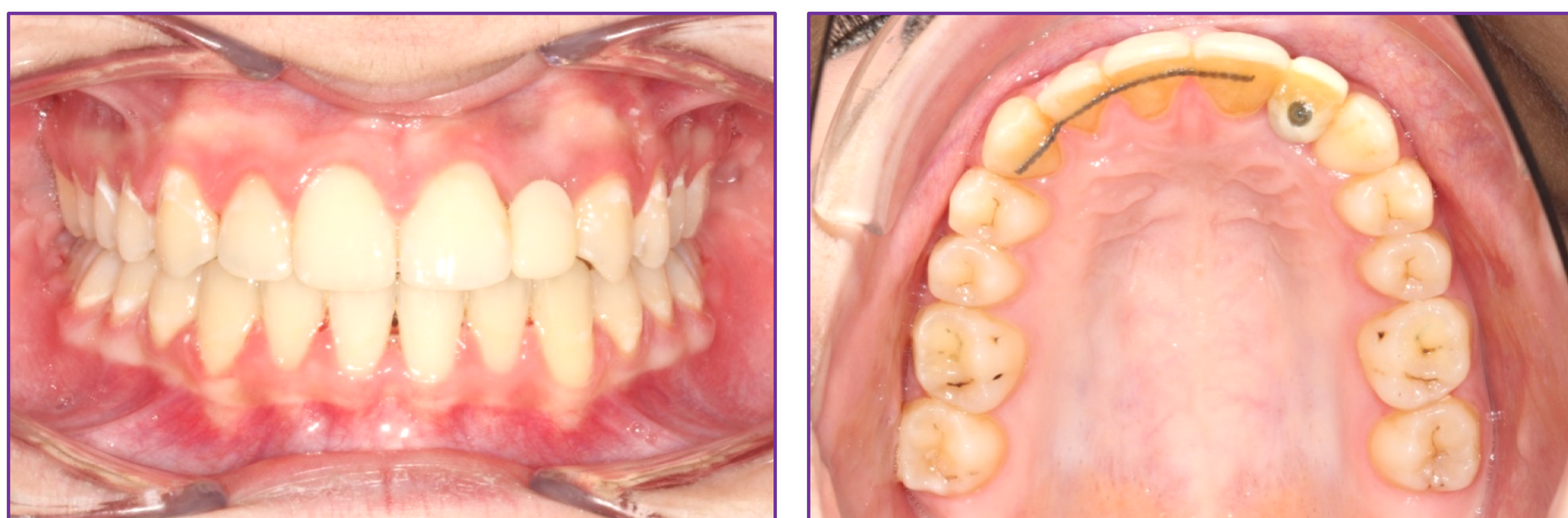- La réouverture d'espace pour la 22 absente a élargi le sourire de la patiente, symétrisé son arcade supérieure et amélioré son occlusion
- La patiente a obtenu en plus de l'amélioration esthétique, une amélioration fonctionnelle.

CONCLUSION :

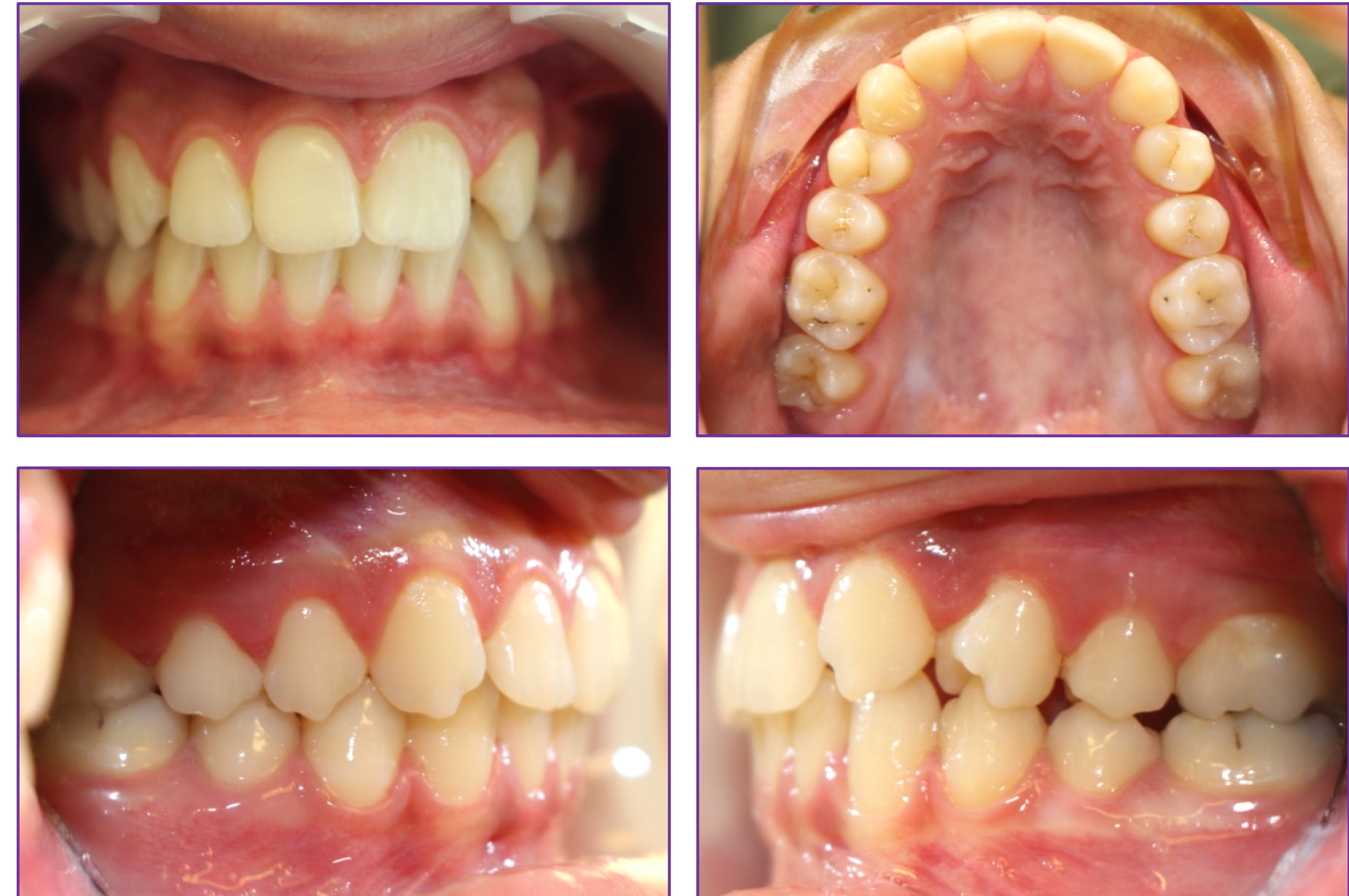L'importance de l'ouverture de l'espace dans les cas d'agénésie unilatérale de l'incisive latérale maxillaire à travers une mécanique de distalisation postérieure maxillaire.

L'intérêt de la collaboration multidisciplinaire pour un meilleur résultat esthétique et fonctionnel.

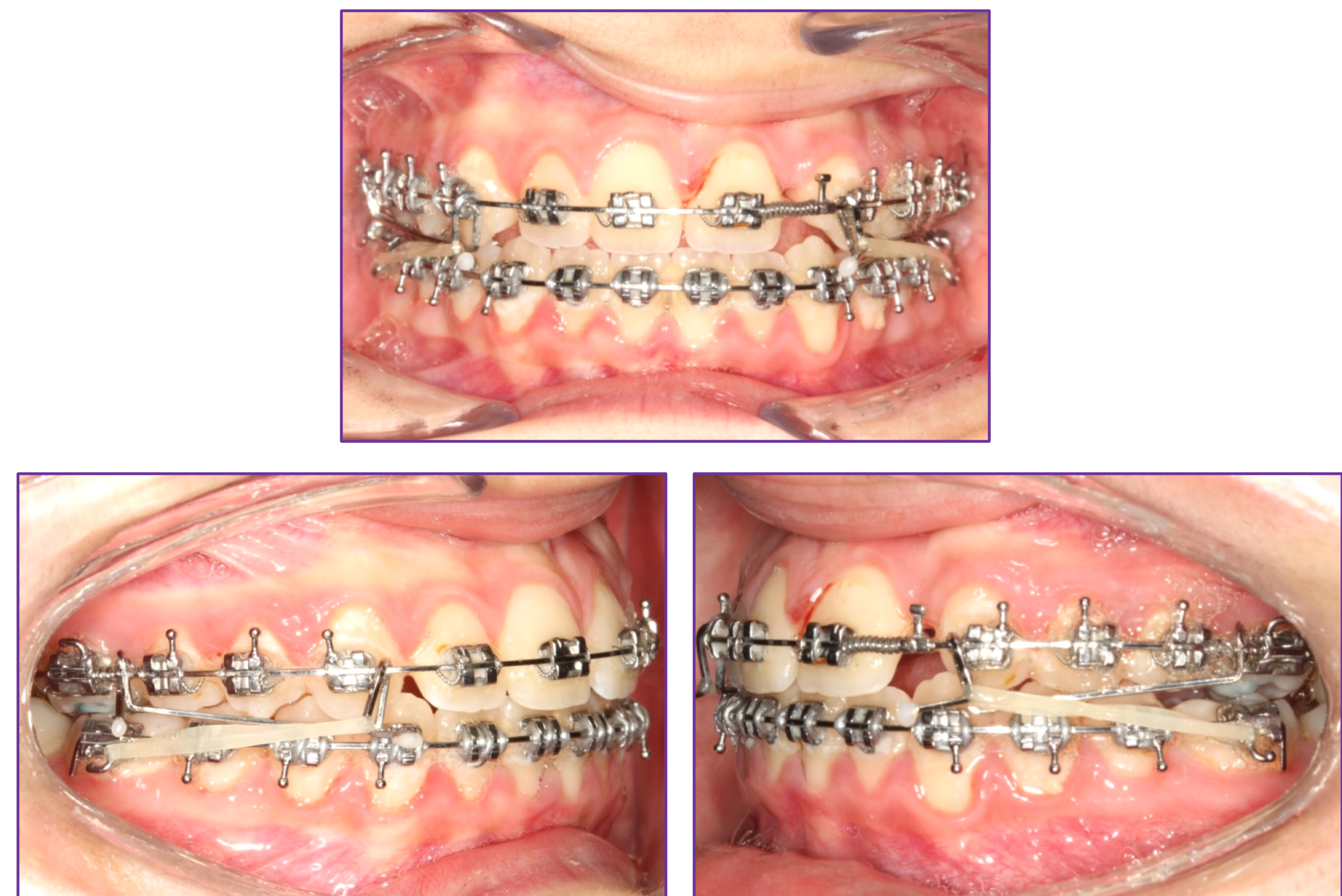
FIN DE TRAITEMENT



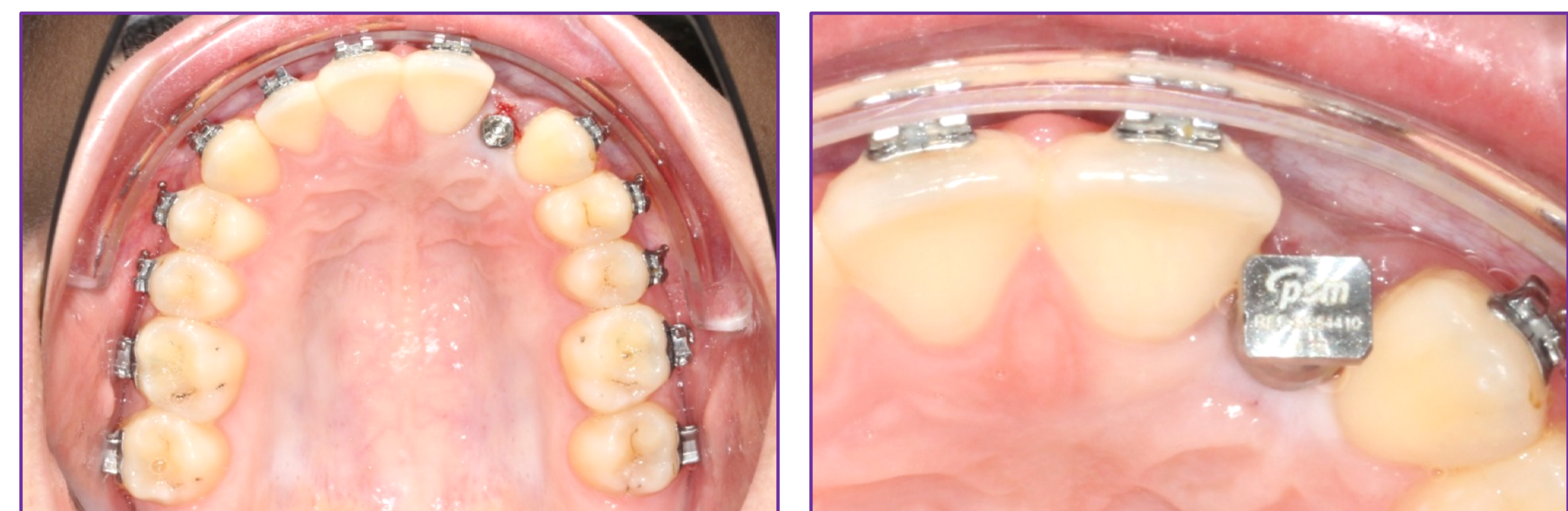DÉBUT DE TRAITEMENT



DURANT TRAITEMENT



IMPLANT BENEFIT© ET SA COURONNE



RÉFÉRENCES :

1. Jeong DM, Choi B, Choo H, Kim JH, Chung KR, Kim SH. Novel application of the 2-piece orthodontic C-implant for temporary crown restoration after orthodontic treatment. Am J Orthod Dentofacial Orthop. 2011 Oct;140(4):569-79. doi: 10.1016/j.ajodo.2009.10.051. PMID: 21967946.
2. Janson G, Sathler R, Fernandes TM, Branco NC, Freitas MR. Correction of Class II malocclusion with Class II elastics: a systematic review. Am J Orthod Dentofacial Orthop. 2013 Mar;143(3):383-92. doi: 10.1016/j.ajodo.2012.10.015. PMID: 23452973.
3. de Oliveira NS, Barbosa GLR, Lanza LD, Pretti H. Prosthetic Rehabilitation of Child Victim of Avulsion of Anterior Teeth with Orthodontic Mini-Implant. Case Rep Dent. 2017;2017:8905965. doi: 10.1155/2017/8905965. Epub 2017 Sep 28. PMID: 29093976; PMCID: PMC5637864.