

Julia MACCIO*, Alain BALON-PERIN*, Anne-Flore LATOURNERIE*, Régine GLINEUR**, Maria ORELLANA*

*Service de dentisterie et d'orthodontie, Hôpital Erasme, Université Libre de Bruxelles, Bruxelles, Belgique

**Service de stomatologie et chirurgie maxillo-faciale, Hôpital Erasme, Université Libre de Bruxelles, Bruxelles, Belgique

1 INTRODUCTION :

Une patiente de 4,5 ans en denture lactéale s'est présentée à la clinique d'orthodontie de l'Hôpital Erasme (Bruxelles, Belgique).

Anamnèse et examen clinique :

- ✓ **décalage vertical** entre les deux orbites et les deux oreilles
- ✓ **dévi**ation du menton vers la gauche
- ✓ **décalage du milieu interincisif inférieur** : 3 mm vers la gauche
- ✓ **articulé inversé latéral** gauche de la 62 à la 65
- ✓ classe II d'angle plus marquée à gauche qu'à droite
- ✓ latéralité plus rétrusive à droite
- ✓ **déglutition primaire**, respiration buccale.

Analyse des moulages : **asymétrie intra-arcade** maxillaire transversale et sagittale.

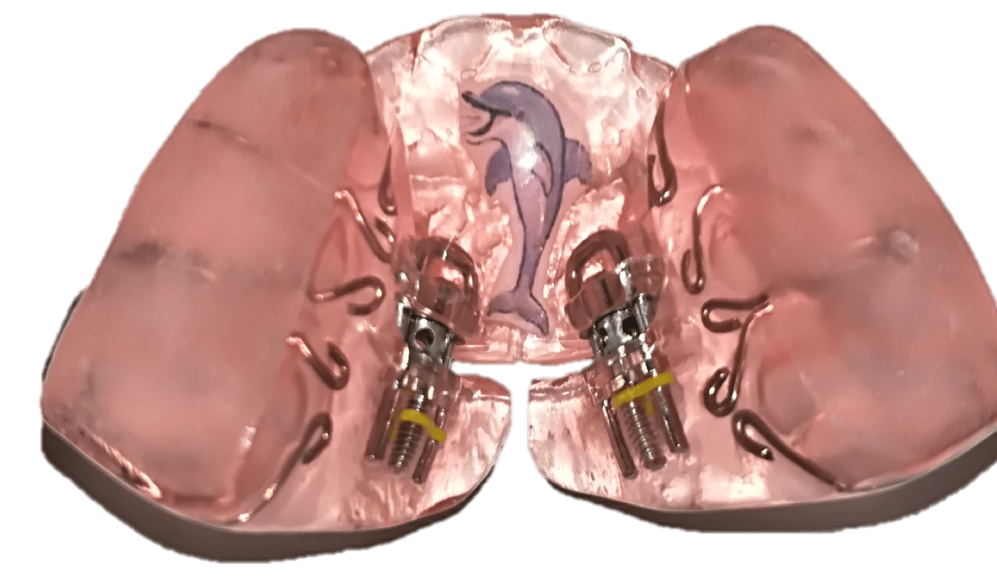
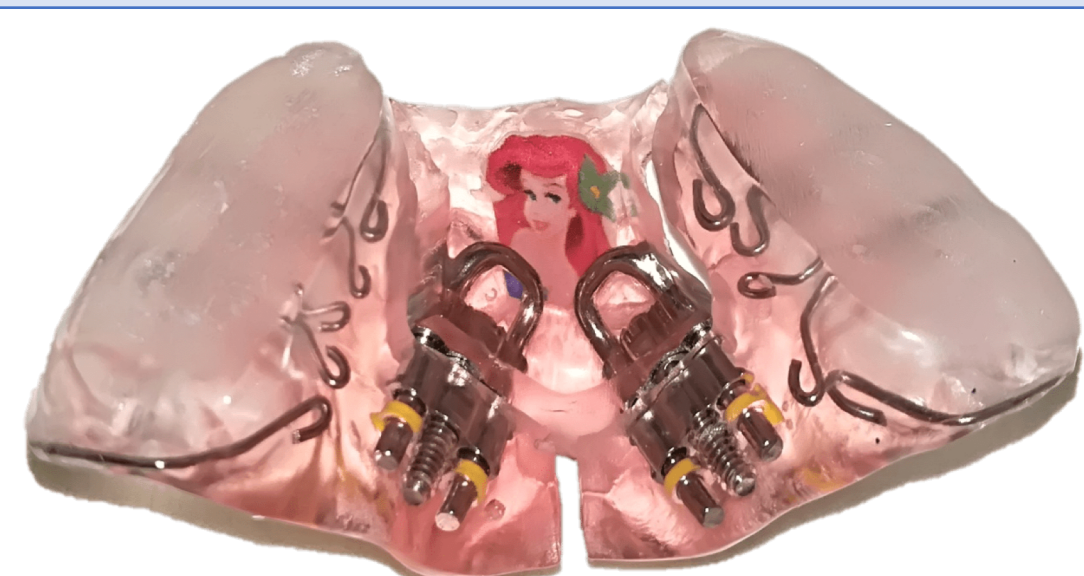
2 OBJECTIFS :

- Répondre aux attentes esthétiques du patient/des parents
- Corriger les asymétries intra- et inter-arcades
- Permettre le recentrage de la mandibule
- Rétablir une fonction masticatoire symétrique

3 MATÉRIEL ET MÉTHODE :

Le traitement consistait en une succession de deux **plaques palatines**, constituées de **pistes de désocclusion totale** recouvrant les III, IV et V de lait, et associées à des **vérins sectoriels à action distale** pour symétriser l'arcade maxillaire.

La rééducation fonctionnelle et la diversification alimentaire ont été assurées, avec la collaboration de l'ORL et du logopède.



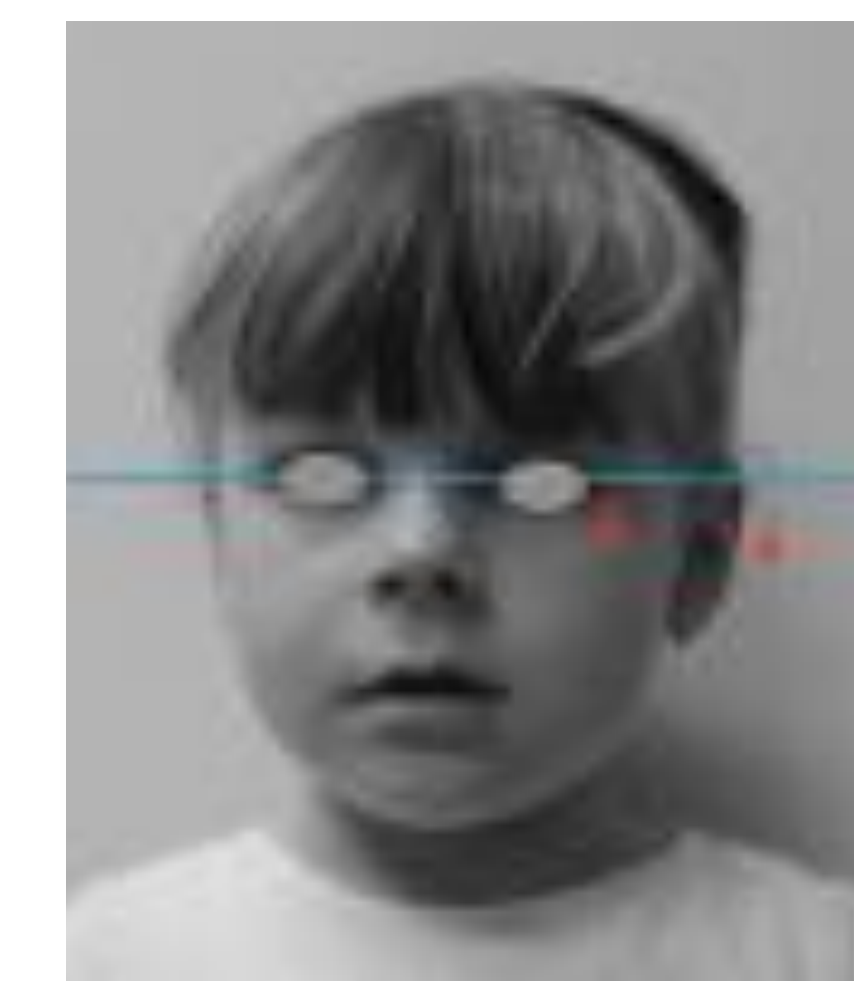
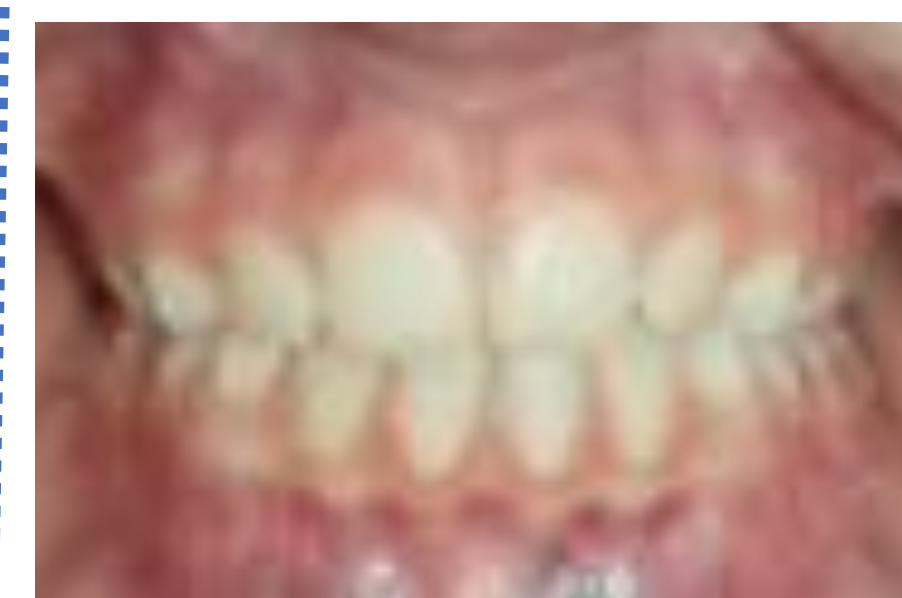
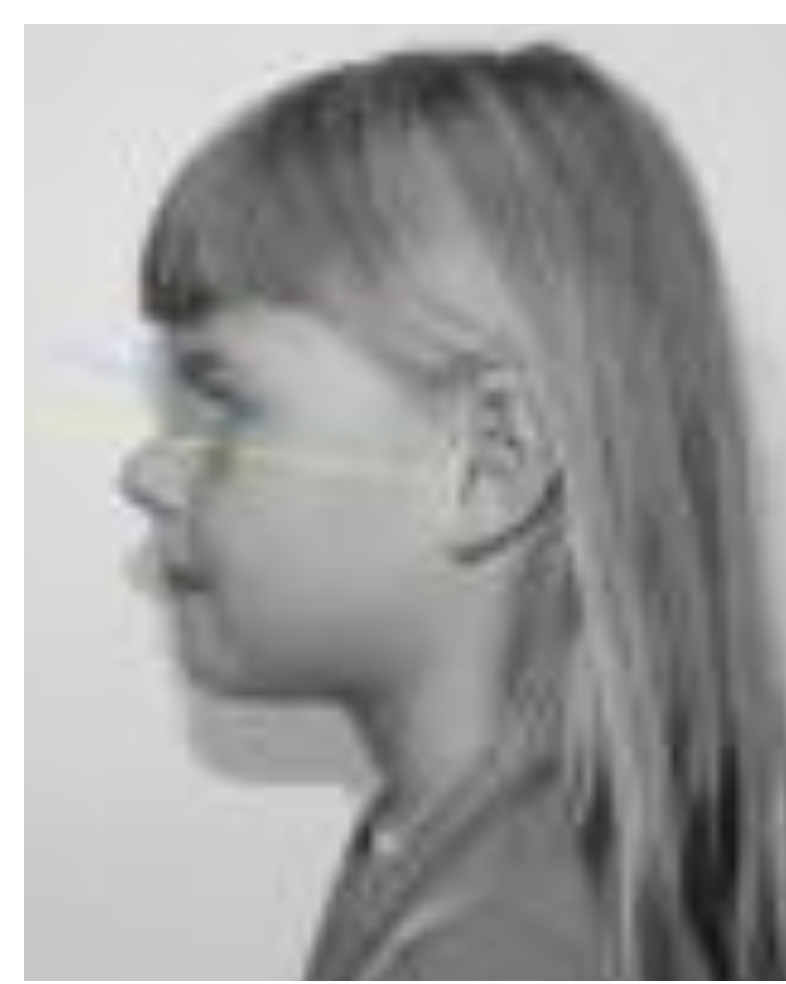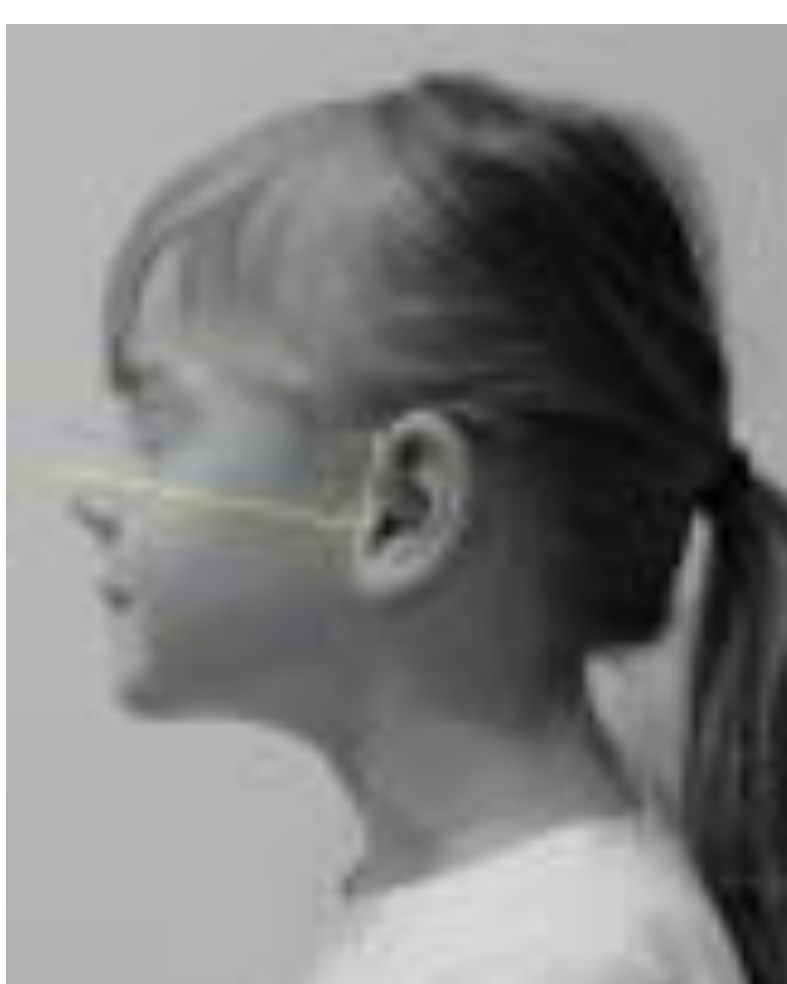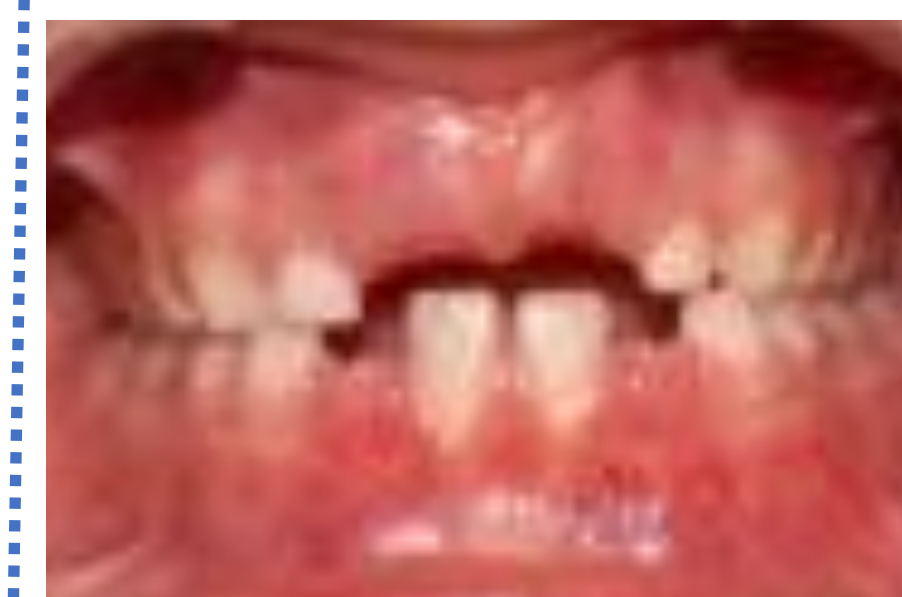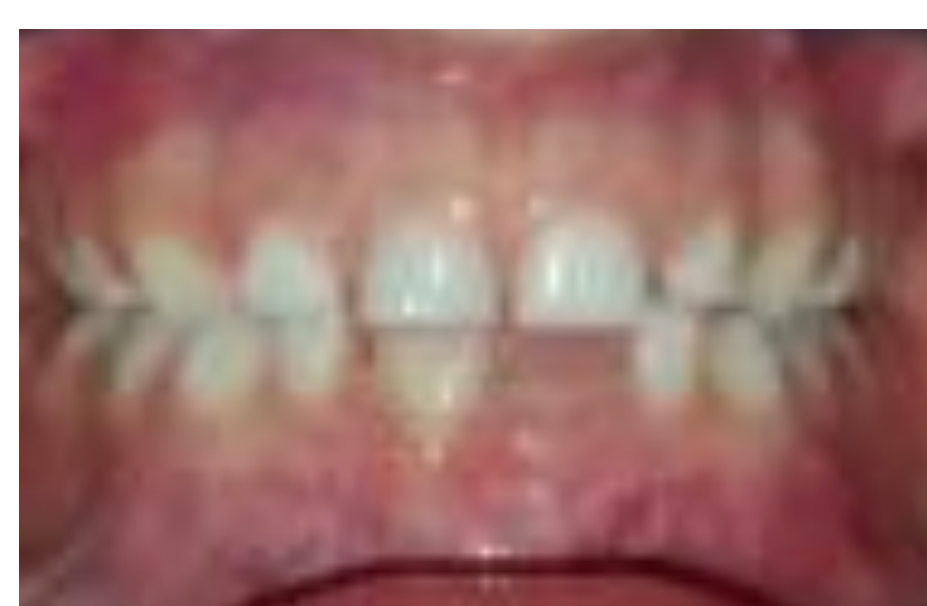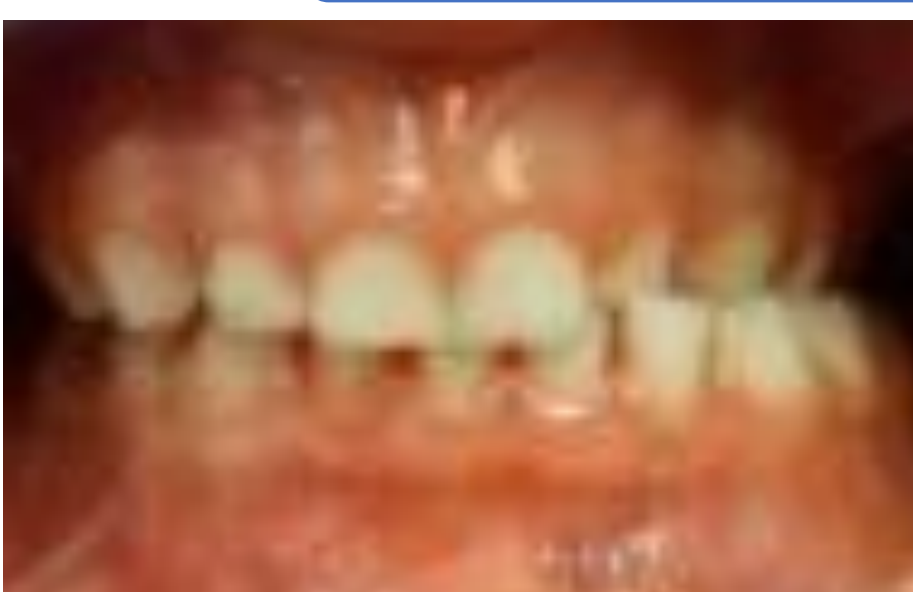Début du traitement

Fin du traitement

Stabilité

6 mois après la fin du traitement

2,5 ans après la fin du traitement



4 RÉSULTATS :

Après 11 mois de traitement, nous avons obtenu une **correction de l'articulé inversé latéral** gauche et de la **latéroposition mandibulaire**, l'harmonisation de la forme d'arcade et la symétrisation des fonctions oro-faciales.

Les résultats obtenus semblent stables après 2,5 ans.

5 DISCUSSION – CONCLUSION :

Le traitement précoce en denture lactéale permet le **rétablissement de bonnes fonctions occlusales** et la **symétrisation** de l'arcade et de la trajectoire de croissance faciale, évitant des désordres ultérieurs (ATM, mandibule).

D'où l'intérêt de détecter les asymétries **dès le plus jeune âge**, et de les traiter avant l'éruption des 1^{ère} molaires permanentes.

RÉFÉRENCES :

JAUNET E. ; Le GUERN A., LE TACON P. ; C THERY-DUMEX C. ; DESHAYES M-J. : Rechercher et traiter l'asymétrie avant 6 ans dans notre pratique Clinique quotidienne : option ou obligation ? Orthodontie ou orthopédie ? International Orthodontics. Vol. 11. P. 35-59. 2013

DESHAYES M.J. : Traiter orthopédiquement les asymétries avant 6 ans ou comment symétriser la croissance cranio-faciale et optimiser le fonctionnement temporo-mandibulaire. Orthodontie Française. Vol. 81. P. 189-2017. 2010.

DESHAYES M.J.: L'Art de traiter avant 6 ans. 265 pages. Ed. Cranexplor. Novembre 2006.