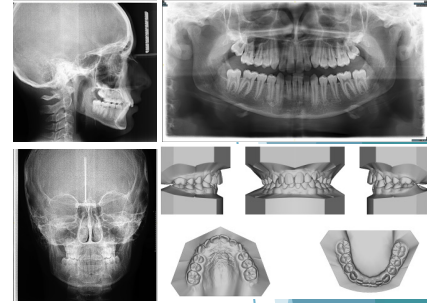
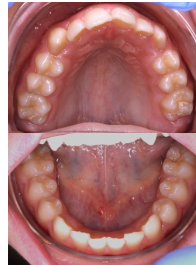
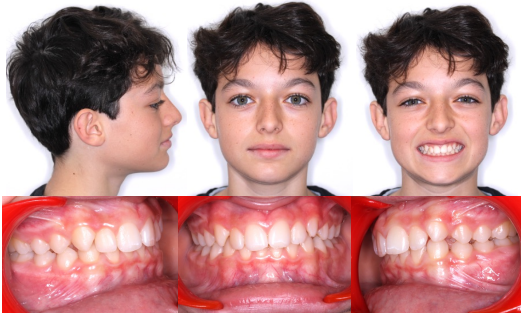
INTRODUCTION

- ▶ Axel, 13 ans et 5 mois, se présente à la consultation orthodontique avec ses parents et dont le motif de consultation soulevé est : un sourire disgracieux du fait des canines en infra-position vestibulaire.
- ▶ Au premier abord, face à un patient sérieux, les motivations et la coopération semblent être optimales.

MALOCCLUSION INITIALE

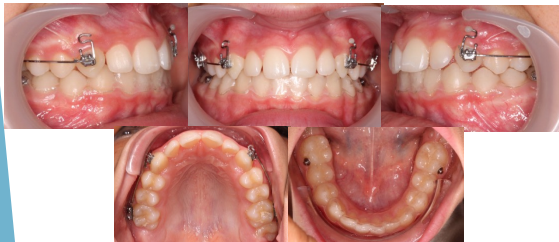- ▶ Axel présente une classe II squelettique par rétromandibulaire dans un contexte normodivergent.
- ▶ Une classe II d'angle canine et molaire, une vestibuloversion compensatrice des incisives mandibulaires, une DDA.
- ▶ Esthétiquement : défaut d'alignement des collets au sourire.



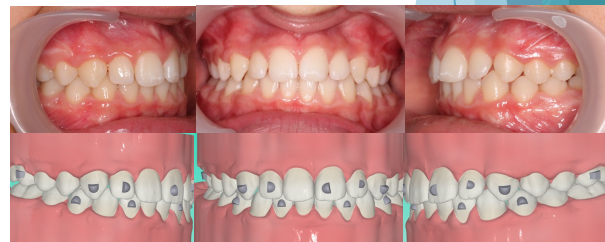PLAN DE TRAITEMENT

- ▶ Les objectifs étant de corriger la classe II squelettique, de symétriser les arcades et recentrer les milieux, corriger l'encombrement mandibulaire et améliorer l'axe incisif mandibulaire
- ▶ Nous opterons pour cela pour un Dispositif d'Egression et de Distalisation en première phase associé à une série d'aligneurs en deuxième phase.

PREMIERE PHASE : 4 mois



DEUXIEME PHASE : 12 semaines



DISCUSSION ET CONCLUSION

- ▶ L'association DDE-aligneurs nous a permis de répondre à la problématique de la classe II squelettique.
- ▶ L'obtention de la classe I a été permise par différents effets : sur la canine : recul, égression/ sur la molaire : distorsion et léger recul / sur les incisives : contrôle des axes (IMPA amélioré).
- ▶ On peut également observé une stimulation de croissance squelettique dans la dimension antéro-postérieure.

