

Manal SABOUR¹, Amal ELAOUAME²

¹Université Mohammed Vi Des Sciences De La Santé - Casablanca (Maroc)

²Département Odf Faculté Médecine Dentaire Université Hassan 2 - Casablanca (Maroc)

Introduction

La phase 1 ou phase interceptive chez les patients en bas âge permet d'observer le développement maxillo-facial progressif et d'offrir un temps suffisant afin d'aboutir à une correction adéquate des maxillaires, à l'alignement des dents et au maintien de l'occlusion de notre patient sur le long terme. L'objectif de ce travail est de mettre l'accent sur l'intérêt de la réévaluation dans le traitement orthopédique des classes II squelettiques à l'aide de l'illustration par un cas clinique.

Rapport de cas :

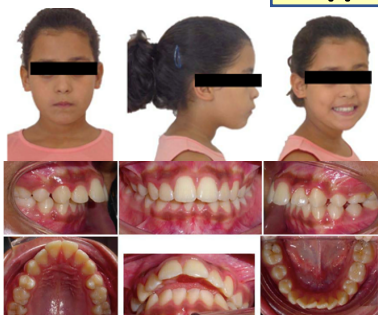

Figure 1: Photographies extra-orales et intra-orales avant traitement.

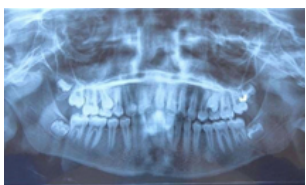


Figure 2 : Téléradiographie de profil et panoramique avant traitement :

Diagnostic :

- projection des incisives maxillaires
- déglutition atypique avec interposition de la lèvre inférieure,
- enfant souffrant d'une rhinite allergique qui a été traitée et surveillée.
- Profil convexe avec un sillon labiomentonnière accentué et une distance cervico-mentonnière courte
- Relation molaire et canine de classe II, avec 11 mm d'overjet et 4 mm de overbite

Plan de traitement

- 1- Traitement précoce avec des **bielles de Herbst**.
Une réévaluation après 10 mois de traitement précoce ont identifié une réduction de l'overjet à 5 mm.
- 2- Un traitement orthodontique a ensuite été envisagé comme étape finale.

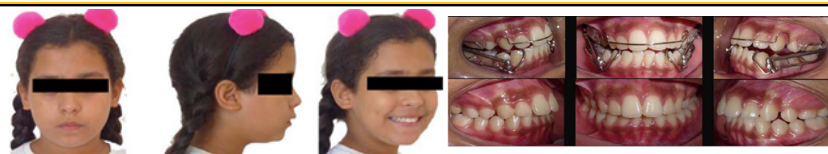

Figure 3: Photographies extra-orales et intra-orales après traitement orthopédique:

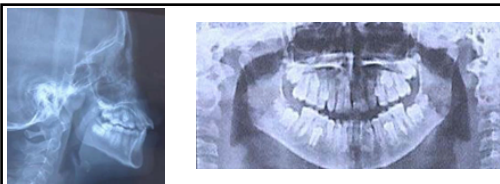

Figure 4 : Téléradiographie de profil et panoramique après traitement orthopédique :



	Objectifs	Avant ttt	Pendant ttt	Céphalométrie	Objectifs	Avant ttt	Pendant ttt
SNA	82°	84°	83,5°	FMA	25°±3	30°	30
SNB	80°	77°	79°	FMIA	67°±3	57°	60
ANB	2°	7°	4,4°	IMPA	88°±3	93°	90
SND	76°	73°	75°	SNA	82°	84°	83,5
I/NA	22°	30°	28°	SNB	80°	77°	79
I/NA mm	4 mm	9 mm	6 mm	ANB	2° ± 2	6°	4,5°
I/NB	25°	24°	24°	AoBo	-2mm à	7 mm	3,5 mm
I/NB mm	4 mm	4 mm	4 mm		+2		
I/i	131°	133	132				
Pog/NB		2 mm	3 mm				

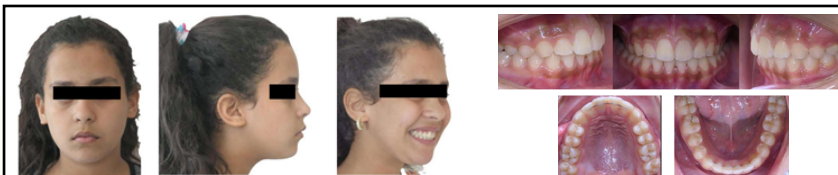

Figure 5 : Photographies extra-orales et intra-orales après traitement orthodontique.

Discussion

Le succès des thérapeutiques de classe II est généralement attribué à la réponse de la croissance mandibulaire induite par le traitement. Quelque soit l'approche adoptée, une stimulation de cette croissance se fera moyennant certains dispositifs, tels que les activateurs, les propulseurs à bielles et les propulseurs à butée. Ces dispositifs sont utilisés soit dans une première phase orthopédique du traitement, soit après réévaluation, conjointement avec des déplacements orthodontiques.

La stimulation de la croissance mandibulaire :

Par propulseurs

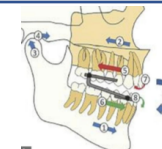


Figure 6: mode d'action des propulseurs

- Effet squelettique de **stimulation/freinage** de la croissance mandibulaire.
- Réorientation de la **croissance du condyle** en haut en arrière + Changement de la position de la cavité glénoïde
- **Recul** en tiroir de l'**os maxillaire / Avancée** en tiroir de l'**os mandibulaire**
- **Palato-version** des incisives maxillaires / **Vestibulo-version** des incisives mandibulaires
- Bascule horaire du **plan d'occlusion**

Par Activateurs

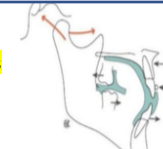

Figure 7: mode d'action de l'activateur

- Stimulation de la **croissance mandibulaire**
- Contraction du **ptérygoidien latéral**
- **Vestibulo-version** des incisives mandibulaires
- **Palato-version** des incisives maxillaires
- Bascule horaire du **plan d'occlusion**

Une Réévaluation nécessaire :

Avant d'entamer la 2^{ème} phase du traitement, il est nécessaire d'évaluer la réponse mandibulaire obtenue par les appareillages orthopédiques :

- Libération de la mandibule de toutes contraintes occlusales
- Libérer les ATM de toutes contraintes compressives
- Redonner un diamètre inter-canin normal par expansion du prémaxillaire
- Une stimulation mandibulaire suffisante

Conclusion

Aujourd'hui les 2 phases de traitement se fondent l'une dans l'autre, avec pour objectif de repositionner les arcades sur leurs bases, puis assurer une correction finale de la denture. La réévaluation des résultats et le contrôle du potentiel de croissance sera identifié progressivement tout le long du traitement orthopédique de classe 2 avant de passer à la phase orthodontique proprement dite.

Bibliographie:

